



# TÉCNICA QUIRÚRGICA



## **CDH VÁSTAGO**

Femoral Displásico





# **VÁSTAGO FEMORAL CDH**

## TÉCNICA QUIRÚRGICA

### INDICE

Indicaciones y Contraindicaciones pag >> 3

#### **TÉCNICA QUIRÚRGICA**

Planeación Pre-operatoria pag >> 4

Resección De Cuello Femoral pag >> 7

Preparación Del Canal Femoral pag >> 8

Prueba Femoral pag >> 9

Preparación De Metáfisis pag >> 10

Reducción De Prueba pag >> 11

Extracción de implantes pag >> 15

Bibliografía pag >> 16

# TECNICA QUIRURGICA

## VÁSTAGO FEMORAL CDH

### INDICACIONES Y CONTRAINDICACIONES

#### INDICACIONES

EL vástago femoral displásico CDH está indicado para su uso en artroplastia parcial o total de cadera, la reducción o alivio del dolor y/o mejora de la función de la cadera en pacientes esqueléticamente maduros con las siguientes afecciones:

- Enfermedad articular degenerativa no inflamatoria como la artrosis, la necrosis avascular y displasia de cadera;
- Artritis Reumatoide;
- Osteoartritis secundaria a fracturas de cuello femoral;
- Corrección funcional de deformidades;

El vástago femoral displásico CDH también está indicado para pacientes con altos niveles de displasia en los que se requiere un acortamiento de la extremidad según la técnica elegida por el cirujano.



Consulte las instrucciones de uso incluidas en el empaque del producto

#### CONTRAINDICACIONES

Las contraindicaciones absolutas incluyen:

- Infección local o sistémica;
- septicemia;
- Osteomielitis aguda o crónica persistente;
- Lesión nerviosa o muscular confirmada que comprometa la función de la articulación de la cadera

Las contraindicaciones relativas incluyen:

- Enfermedades vasculares o nerviosas que afecten al miembro inferior;
- Una reserva ósea deficiente (por ejemplo, debido a la osteoporosis) que comprometa la estabilidad del implante;
- trastornos metabólicos que puedan afectar a la fijación y estabilidad del implante;
- Cualquier comorbilidad y dependencia que pueda afectar a la prótesis implantada;
- Hipersensibilidad metálica a los materiales de los implantes.

#### RECOMENDACIONES

Los siguientes factores de riesgo pueden dar lugar a malos resultados con esta prótesis:

- Sobrepeso (IMC>25Kg/m<sup>2</sup>);
- Actividades físicas extenuantes (deportes activos, trabajo físico pesado)
- Incorrecto posicionamiento del implante;
- Discapacidades médicas que pueden provocar una marcha antinatural y una carga de la articulación de la cadera;
- Tamaño incorrecto de los componentes
- Incompetencia muscular;
- Discapacidades articulares múltiples
- Enfermedades neoplásicas locales o diseminadas;
- Uso de Drogas y Alcoholismo;
- Osteoporosis marcada u osteomalacia;
- Resistencia inmune del paciente (VIH, tumor, infecciones);
- Deformidad grave que provoque un anclaje deficiente o una colocación incorrecta de los implantes.



# TECNICA QUIRURGICA

## VÁSTAGO FEMORAL CDH

### PLANEACIÓN PRE-OPERATORIA

mediante plantillas radiográficas en diferentes formatos, proporciona información esencial sobre el tipo y el tamaño de los componentes que deben utilizarse y la combinación correcta de los dispositivos necesarios en función de la anatomía y las condiciones específicas de cada paciente. Una planificación preoperatoria inadecuada puede conducir a una selección inadecuada de los implantes y/o a una colocación incorrecta de los mismos.

El cirujano debe planificar cuidadosamente la cirugía teniendo en cuenta que pueden producirse complicaciones o fallos de la prótesis total de cadera en pacientes de gran peso, muy activos y en combinaciones de alto offset.

El cirujano debe realizar una evaluación cuidadosa del estado clínico del paciente y de su nivel de actividad física antes de realizar la artroplastia de cadera.

Los pacientes con sobrepeso y/o un alto nivel de actividad pueden no ser candidatos a una prótesis de cadera con vástagos modulares. En estos pacientes deben utilizar siempre que sea posible, dispositivos alternativos, como vástagos de cadera monobloque.

## TALLAS DE VÁSTAGO

Vástago Femoral Displásico CDH, consta de 10 tamaños de componentes distales. El diámetro de los vástagos aumenta 1 mm por cada tamaño. Las dos opciones de cono, A y B, que difieren en el diámetro externo, tienen un llenado óptimo de la diáfisis rimada en relación con los tamaños de los vástagos.

Todos los vástagos CDH son compatibles con las metáfisis modulares conos A y B.

Combinaciones sugeridas:

- Vástagos de diámetro 8 – 15 con metáfisis cono A;
- Vástagos de diámetro 8 – 15 con metáfisis cono B;

La versión estándar de metáfisis modulares, cortas y largas tiene un ángulo cérvico diafisario de 135°, mientras que la versión lateralizada tiene un ángulo cérvico diafisario de 125° (+ 5 mm de desplazamiento).

## COMBINACIONES PERMITIDAS NO PERMITIDAS

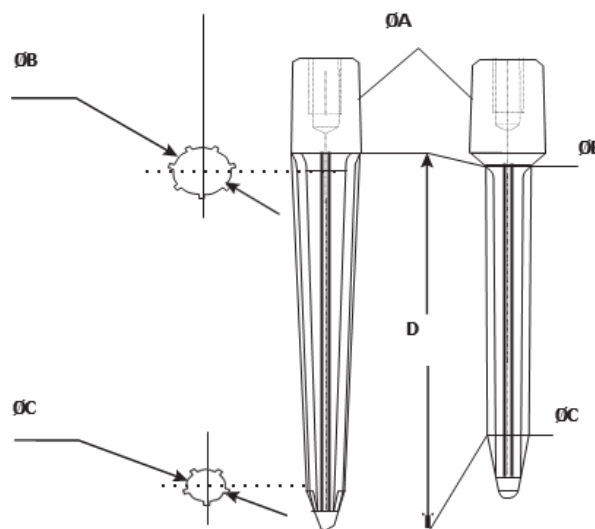
Combinación permitida entre cabezas femorales y cuellos femorales:

- Sólo los tamaños de cabeza femoral S, M y L pueden acoplarse con cuellos femorales (125° y 135°).

El uso de cabezas femorales con cuellos de mayor longitud puede provocar el fallo del vástago de la cadera (por ejemplo, ruptura por fatiga).

Combinación permitida entre vástagos displásicos CDH y Metáfisis femorales:

- Los vástagos femorales displásicos CDH sólo pueden combinarse con metáfisis femorales "cónicas A y B";
- Se sugiere el uso de Metáfisis cono B LARGO para vástagos con un diámetro igual o superior a 16 mm.



TALLA	A CONO METAFISIARIO (tipo)	B DIAMETRO PROXIMAL (mm)	C DIAMETRO DISTAL (mm)	D LONGITUD VÁSTAGO (mm)
8	A	6	4.5	71
9	A	7	5.5	71
10	A	8	6.5	71
11	A	9	7	77
12	A	10	8	84
13	A	11	7.5	87
14	A	12	7.5	96
15	A	13	8.5	100
16	B	13.5	8.5	98
17	B	14.5	8.5	98

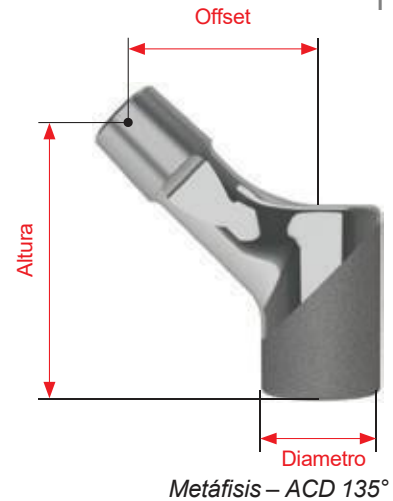
# TECNICA QUIRURGICA VÁSTAGO FEMORAL CDH TALLAS

## METÁFISIS MODULAR

ESTANDARD - 135°:

- Metáfisis Modular con cabeza M (+0 mm)

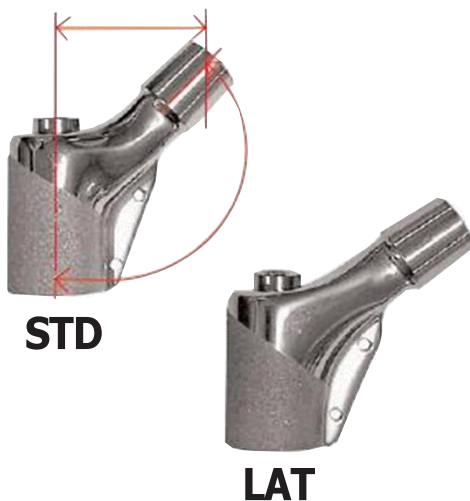

CONO	CUELLO	Ø	OFFSET	ALTURA
A	Corto	19 mm	23mm	41,6 mm
A	Largo	19 mm	31mm	47,4 mm
B	Corto	23 mm	28mm	41,6 mm
B	Largo	23 mm	36mm	47,4 mm



LATERALIZADO – 125°:

- Metáfisis Modular con Cabeza M (+0 MM)

CONO	CUELLO	Ø	OFFSET	ALTURA
A	Corto	19 mm	28mm	41,6 mm
A	Largo	19 mm	36mm	47,6 mm
B	Corto	23 mm	33mm	41,6 mm
B	Largo	23 mm	41mm	47,6 mm



## METAFISIS DE RECONSTRUCCIÓN

El Sistema ofrece Reconstrucción Metafisaria para restaurar la posición y fijación del trocánter mayor y el mecanismo abductor de la cadera bajo las mismas combinaciones y condiciones de uso de las metáfisis convencionales.

**Nota.** Tenga en cuenta que puede utilizarse en combinación con sistemas de tensado por cable y sistemas de pinza trocantérica.

# TÉCNICA QUIRÚRGICA VÁSTAGO FEMORAL CDH PLANEACIÓN PRE-OPERATORIA

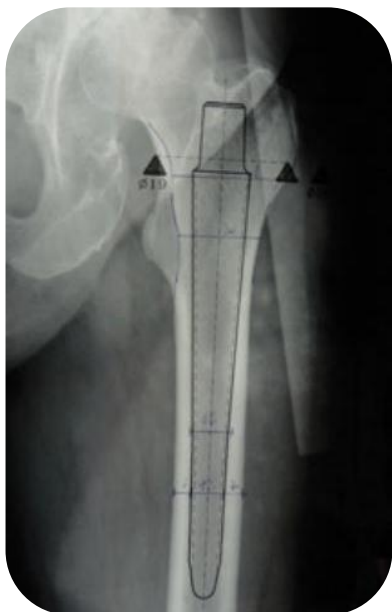


Figura 1

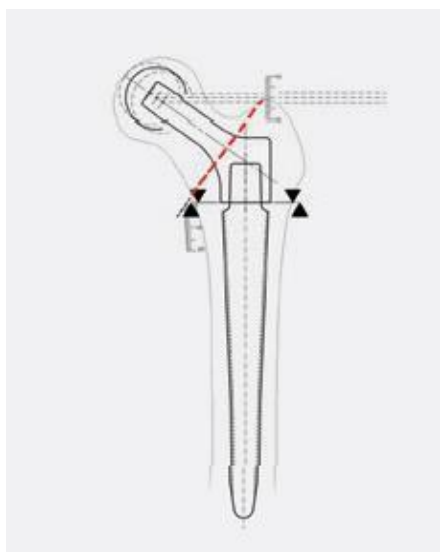


Figura 2

**Nota.** Las plantillas se utilizan para identificar el plano de resección en la fase de planificación preoperatoria.

**IMPORTANTE.** La planificación preoperatoria proporciona información útil para determinar el tamaño probable del implante, tanto para la prótesis total primaria como para la de revisión, y para identificar el nivel exacto de la osteotomía del cuello femoral sólo para la prótesis total primaria.

El nivel de la osteotomía debe planificarse cuidadosamente, especialmente en los resultados de osteotomías previas.

**Nota.** El tamaño definitivo y adecuado del vástago debe determinarse durante la intervención quirúrgica. Cuando sea posible ajustarse al tamaño previsto, la altura de colocación debe tener en cuenta la tensión de los tejidos blandos durante la reducción de prueba y la calidad del hueso.

Siempre es aconsejable planificar utilizando plantillas especiales (que muestren perfiles un 15% más grandes).

Deben utilizarse radiografías frontales y axiales de buena calidad con un contraste adecuado; deben abarcar toda la longitud de las radiografías claras preoperatorias del perfil del vástago (Fig. 1).

En lugar de plantillas convencionales, también está disponible una versión digital compatible con la mayoría de los programas informáticos de planificación quirúrgica. Sin embargo, la principal característica del vástago modular cónico es la posibilidad de crear la ubicación para el propio vástago, distal o proximal en el eje femoral según las necesidades de la anatomía del caso abordado, concretamente en la cadera displásica, donde podría aconsejarse un acortamiento o un alargamiento de la extremidad. En la planificación se puede decidir la localización.

Para la prótesis total primaria, cuando sea adecuado, determine el nivel de resección del cuello haciendo coincidir el vértice del trocánter mayor con el centro de la cabeza femoral M +0mm (Fig. 2).

# TÉCNICA QUIRÚRGICA VÁSTAGO FEMORAL CDH

## OSTEOTOMÍA

### RTC Primaria:

Tras luxar el fémur, se realiza la resección de la cabeza femoral (*Fig. 3*) utilizando los puntos de referencia anatómicos obtenidos durante la planificación preoperatoria.

En casos complejos en los que se requiere osteotomía de acortamiento puede utilizar las siguientes técnicas.

- Osteotomía Subtrocantérica Horizontal (*Fig. 4*).
- Osteotomía Subtrocantérica Escalonada (*Fig. 5*).
- Osteotomía Supracondílea (*Fig. 6*).
- Osteotomía Paavilainen (*Fig. 7*).

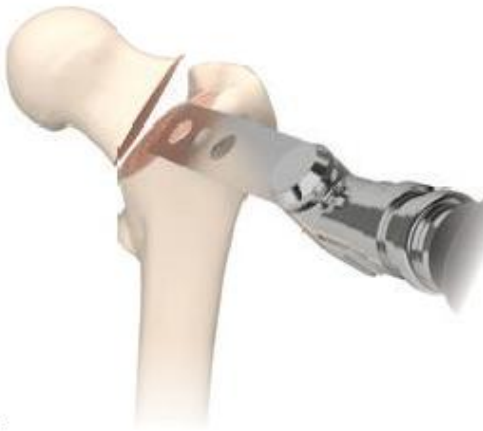

Figura 3

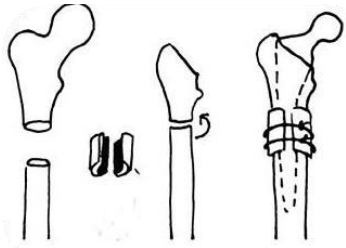


Figura 4

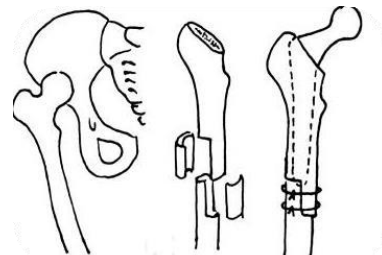


Figura 5

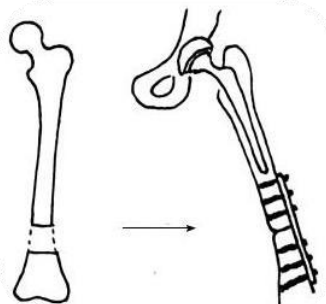


Figura 6

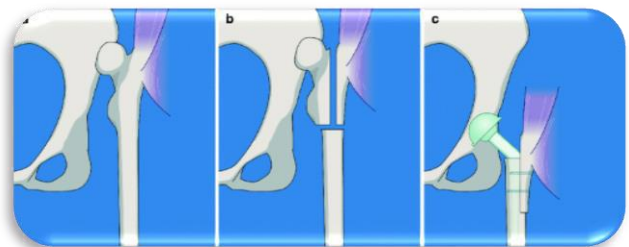


Figura 7

# TÉCNICA QUIRÚRGICA

## VÁSTAGO FEMORAL CDH

### PREPARACION DEL CANAL FEMORAL



Figura 8




Figura 9



Figura 10

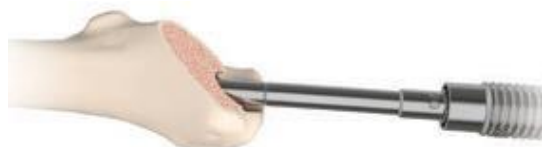

Figura 11

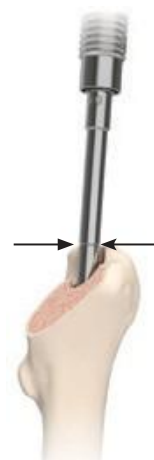

Figura 12

## ACCESO CANAL FEMORAL

### RTC primaria:

Comience a abrir la cavidad medular con la osteotomía de circular (Fig.8).

## RIMADO FEMORAL

Monte el reamer más pequeña (tamaño 8 disponible en el juego de instrumental) en el mango en T de anclaje rápido (Fig. 9) y deslícelo en el canal femoral manteniendo alineación con el eje diafisiario del fémur (Fig. 10) .

Ensanche el canal medular aumentando de tamaño creciente 1 a 1 hasta que se note resistencia en las corticales.

Compruebe la alineación de las marcas de profundidad/testigos correspondientes al vértice del trocánter mayor (Fig. 11, 12).

**Nota.** Si el trocánter mayor está dañado, seleccione un punto de referencia diferente en la anatomía.

**Nota.** Las marcas de grabado/testigo en la fresa permiten un ajuste del tamaño (diámetro) de 1 mm en función de la profundidad del reamer con ajuste final.

# TÉCNICA QUIRÚRGICA

## VÁSTAGO FEMORAL CDH

### PRUEBA FEMORAL

#### VÁSTAGO DE PRUEBA

Una vez finalizado el rimado, seleccione la prueba de vástago del mismo diámetro del último reamer femoral.

Enrosque el impactador manual en el vástago de prueba (Fig. 13). Introduzca el vástago de prueba en el fémur (Fig. 14) hasta profundidad deseada (Fig. 14a). Los golpes de martillo deben ser de fuerza moderada.

Compruebe la estabilidad axial y rotacional (en el sentido de las agujas del reloj).



Figure 13

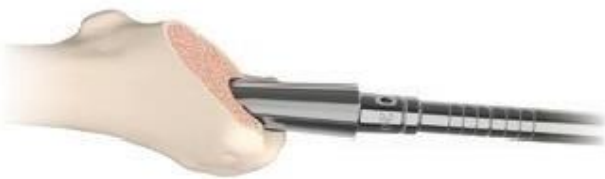

Figure 14

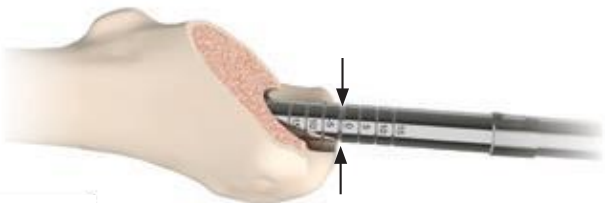


Figura 14a

**Nota.** Las aletas sub dimensionadas y el acabado pulido hacen que el vástago de prueba sea menos estable que el vástago definitivo definitiva.

Si la prueba del vástago no es estable, utilice la prueba del tamaño inmediatamente superior solo para efectos de la prueba. Si es necesario, realice nuevamente el rimado del canal.

**Nota.** Debido a una anomalía anatómica local, la punta del trocánter mayor puede sobresalir interfiriendo medialmente con la inserción. Compruebe la correcta alineación del canal femoral/medular, evitando la inclinación en varo. El ápice del trocánter mayor puede ser sobrepasado por el diámetro del reamer/vástago, sin ninguna consecuencia.

# TÉCNICA QUIRÚRGICA

## VÁSTAGO FEMORAL CDH



Figura 15a



Figura 15b



Figura 16a



Figura 16b



Figura 17



Figura 18




Figura 19

## PREPARACIÓN DE METÁFISIS

Desenrosque el impactador manual. Enrosque el guía para la trefina metafisiaria en el vástago de prueba, de esta manera se conseguirá un rimado correcto sobre la unión cónica (Fig. 15a, b).

La guía de la trefina establece la trayectoria y la profundidad para el rimado metafisiario. Seleccione la trefina en función de la conicidad del vástago, es decir, si es como A o B (Fig. 16a, b).

VASTAGO (Ø)	METAFISIS
8-15	A
16-17	B

Ensamble la trefina seleccionada en el mango en T de anclaje rápido (Fig. 17) y comience a fresar la metáfisis en sentido a las manecillas del reloj (Fig. 18) hasta llegar al tope y deje de avanzar (Fig. 19).

# TÉCNICA QUIRÚRGICA VÁSTAGO FEMORAL CDH

## REDUCCIÓN CON METÁFISIS DE PRUEBA

Después de lavar con precisión la unión cónica del vástago para eliminar los restos óseos que hayan podido quedar de la etapa anterior, colóquese la metáfisis de prueba eligiendo el tamaño que corresponde (*Fig. 20*).

Seleccione cuidadosamente la anteversión del cuello con la ayuda del tope de cuello; a continuación, apriete el tornillo de bloqueo de la metáfisis con el atornillador hexagonal (*Fig. 21a y 22b*).

Utilizando cabezas de prueba modulares, realice la reducción de prueba (*Fig.23*). Se comprueba la posición del componente, la estabilidad de la articulación, la amplitud de movimiento y la longitud de la pierna. Evalúe qué ajustes son necesarios, si los hubiera, para garantizar la estabilidad mediante una comprobación de la amplitud de movimiento completa. Una vez conseguida la estabilidad, utilice una marca de la metáfisis de prueba en el hueso con electrocauterio en el eje central del cuello y consiga la posición exacta del implante definitivo.

Retirar las pruebas de Metáfisis y Vástago.



Figura 20



Figura 21a

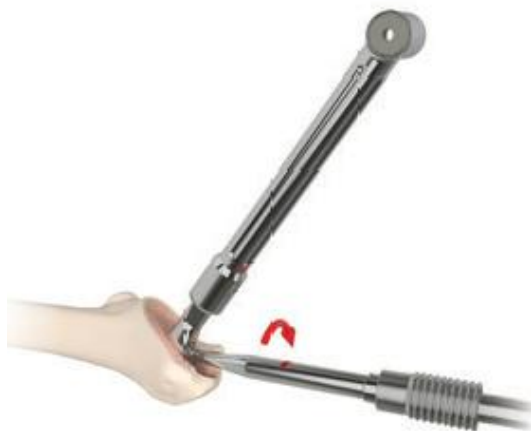

Figura 22b



Figura 23

# TÉCNICA QUIRÚRGICA

## VÁSTAGO FEMORAL CDH

### IMPLANTES DEFINITIVOS



Figura 24

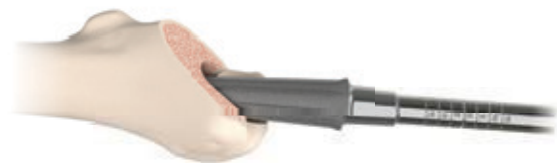

Figura 25

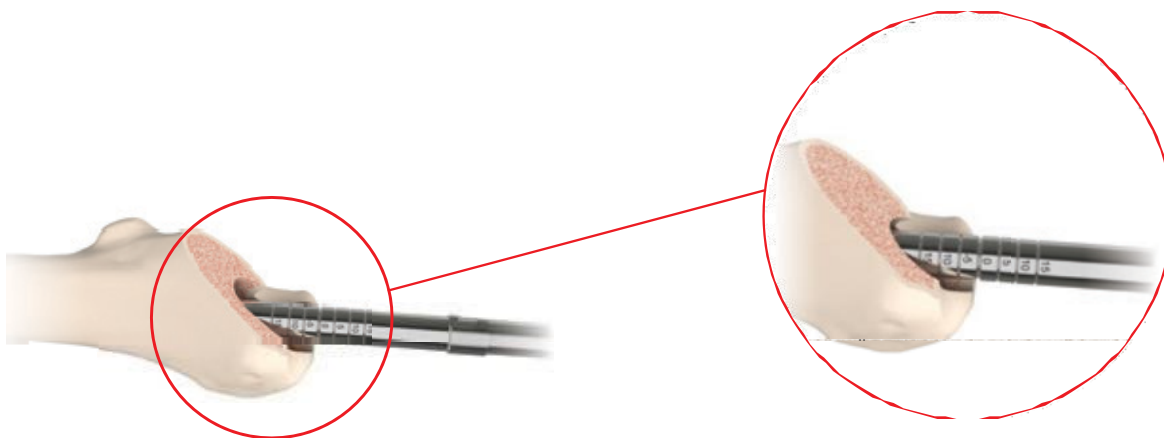


Figura 26

## INSERCIÓN DE VÁSTAGO

Seleccione el tamaño de vástago que corresponda a la prueba.

Enrosque el impactador en el componente distal Vástago CDH (Fig.24). Introduzca el vástago en el fémur (Fig.25) hasta que la profundidad deseada (o con el punto anatómico seleccionado como referencia), deslizándolo consiga de manera manual un asentamiento parcial y una estabilidad primaria adecuada del vástago (Fig.26). Los golpes de martillo deben ser con fuerza moderada.

Comprobar la estabilidad axial y rotacional del vástago definitivo (en el sentido de las manecillas del reloj).

La reducción adicional de la prueba, con las pruebas de metáfisis y la cabeza, se puede realizar siguiendo el mismo procedimiento descrito anteriormente.

# TÉCNICA QUIRÚRGICA VÁSTAGO FEMORAL CDH IMPLANTES DEFINITIVOS

## INSERCIÓN METÁFISIS DEFINITIVA

**IMPORTANTE.** Limpie y seque cuidadosamente la unión cónica del vástago distal, asegurándose de que esté libre de residuos.

Saque del envase estéril la metáfisis CDH definitiva del tamaño seleccionado en la etapa anterior. Retire el pin guía antes del montaje (Fig.27).

**IMPORTANTE.** El paquete de la Metáfisis también contiene el tornillo de bloqueo definitivo.

Tenga especial cuidado con la posición del cuello, especialmente la anteversión, debe seguir el punto de referencia anatómico previamente marcado.

Consiga un acoplamiento estable cuello-vástago martilleando el cuello definitivo con el impactador adecuado (Fig.28), deslizado sobre la guía del cuello.

**Nota.** La posición correcta del impactador de cuello es con la parte reducida de la punta del impactador en contacto con la parte medial del cuello.

Para garantizar un acoplamiento cónico Morse preciso, reduciendo la posible aparición de fenómenos de fricción, apriete el tornillo de seguridad, con el mango atornillador hexagonal y acople el mecanismo de tope femoral en el cuello.

Bloquee el tornillo de seguridad girando el atornillado en el sentido de las manecillas del reloj, mientras mantiene la anteversión deseada con la ayuda del tope del cuello. (Fig.29-30).

Las acciones combinadas del atornillador y del tope del cuello impiden que cualquier carga de torsión se transmita al fémur.



Figura 27

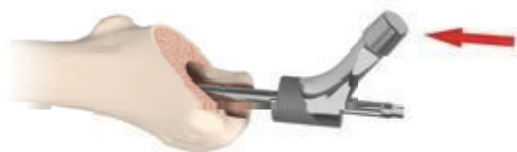

Figura 28



Figura 29

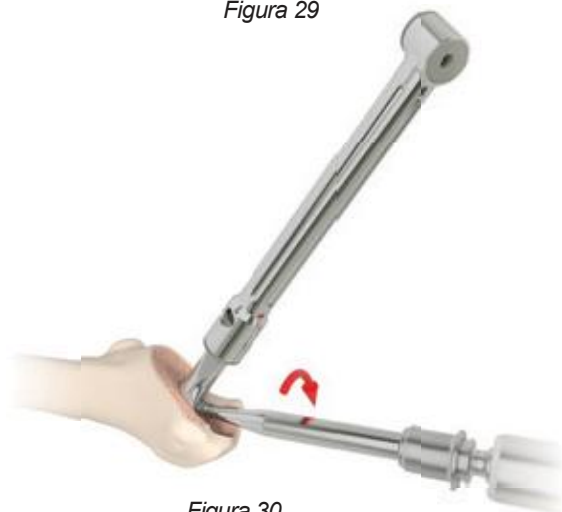


Figura 30

# TÉCNICA QUIRÚRGICA

## VÁSTAGO FEMORAL CDH IMPLANTES DEFINITIVOS



Figura 31



Figura 32

### INSERCIÓN METÁFISIS DEFINITIVA

Limpie y seque bien el cono, asegurándose de que esté libre de residuos. Coloque la cabeza femoral adecuada en el cono; engánchela empujando y girando (*Fig.31*).

A continuación, golpee la cabeza definitiva con el impactador adecuado (*Fig.32*).

**Nota.** El impactador de cabeza tiene una doble concavidad interna, lo que permite su uso con todos los diámetros de cabeza (22, 28, 32 Y 36mm).

Limpie las superficies de apoyo y reduzca la cadera (*Fig.33*).

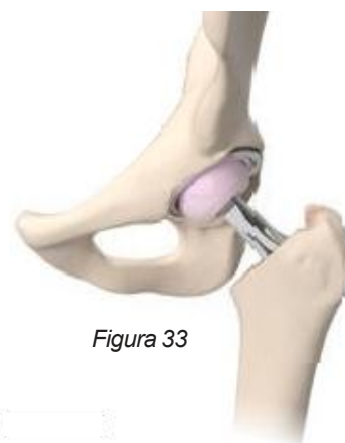

Figura 33

# TÉCNICA QUIRÚRGICA VÁSTAGO FEMORAL CDH EXTRACCIÓN DE IMPLANTES

## EXTRACCIÓN DE METAFISIS

En caso necesario, pueden extraerse los distintos componentes protésicos. La cabeza femoral puede extraerse simplemente golpeando axialmente la base de la cabeza con un impactador

**IMPORTANTE.** Si sólo es necesario desmontar la cabeza y sustituirla por una cabeza de cerámica, evalúe el estado del taper antes de colocar un implante disminuyendo el riesgo de liberación de partículas por fricción.



Figura 34



Figura 35



Figura 36



Figura 37



Figura 38

## SEPARACION DE LA UNION CONICA

1. Desenrosque el tornillo de seguridad (Fig.34).
2. Enrosque y apriete el mango impactador de la metáfisis CDH (Fig.35).
3. Con ayuda del extractor con diapasón, enrosque en el extremo proximal del mango impactador de metáfisis asegurándolo en su totalidad (Fig.36).

## EXTRACCIÓN DE VASTAGO DISTAL

Utilice el mismo extractor diapasón para la extracción del vástago distal (Fig.37).

Enrosque el impactador manual en el componente distal CDH, acople el extractor diapasón en el extremo proximal del mango y con movimientos ascendentes del mazo, extraiga el vástago (Fig.38).

**IMPORTANTE.** Este método puede utilizarse en los casos en que la fijación biológica esté ausente o sea débil; de lo contrario, es necesario separar las superficies integradas del hueso utilizando pequeños osteotomos adecuados o agujas de Kirschner. En algunos casos puede ser necesaria una osteotomía femoral de Wagner.

# TÉCNICA QUIRÚRGICA

## BIBLIOGRAFIA

- 1 Perticarini L; Mosconi M, Medetti M, Caliozna L, Benazzo FM. Double-tapered conical taper in primary and revision surgery: rationale and short-term follow-up. *Hip Int.* 2018;28(S2):73-7
- 2 Benazzo FM, Perticarini L. La protesizzazione nelle fratture laterali del femore prossimale. *Lo scalpello* 2018;32(1):18-21.
- 3 Xue L, Koul AK, Bibby M, Wallace W, Islam M. A survey of surface treatments to improve the fretting fatigue resistance of Ti-6Al-4V. *Trans. on Eng. Sci.* 1995;8:265-72.
- 4 Perticarini L, Zanon G, Rossi SM, Benazzo FM. Clinical and radiographic outcomes of a trabecular titanium™ acetabular component in hip arthroplasty: results at minimum 5 years follow-up. *BMC Musculoskelet Disord.* 2015 Dec 3;16:375.
- 5 Steno B, Kokavec M, Necas L. Acetabular revision arthroplasty using trabecular titanium implants. *Int Orthop.* 2015 Mar;39(3):389-95
- 6 Gallart X, Fernández-Valencia JA, Riba J, Bori G, García S, Tornero E, Combalía A. Trabecular Titanium cups and augments in revision total hip arthroplasty: clinical results, radiology and survival outcomes. *Hip Int.* 2016;26(5):486-491.
- 7 Waters T, Davies N, Whittingham-Jones P, Schaller G. Acetabular Revision with Trabecular Titanium - 120 cases with a 2 year minimum follow-up. *Hip Int.* 2015;25(Suppl 1):S104.
- 8 Marin E, Fusi S, Pressacco M, Paussa L, Fedrizzi L. Characterization of cellular solids in Ti6Al4V for orthopaedic implant applications: Trabecular titanium. *J Mech Behav Biomed Mater.* 2010 Jul;3(5):373-81
- 9 Regis M, Marin E, Fedrizzi L, Pressacco M. Additive manufacturing of Trabecular Titanium orthopedic implants. *MRS Bulletin* 2015 Feb;40(2):137-44.
- 10 Gastaldi G, Asti A, Scaf no MF, Visai L, Saino E, Cometa AM, Benazzo F. Human adipose-derived stem cells (hASCs) proliferate and differentiate in osteoblast-like cells on trabecular titanium scaffolds. *J Biomed Mater Res A.* 2010 Sep;94(3):790-9.
- 11 Devine D, Arens D, Burelli S, Bloch HR, Boure L. In vivo evaluation of the osteointegration of new highly porous Trabecular Titanium™. *J Bone Joint Surg Br.* 2012;94-B(Suppl XXXVII):201.