

TÉCNICA QUIRÚRGICA



MINI-TAPPER CADERA SHORTSTEM



VÁSTAGO FEMORAL MINI TAPPER

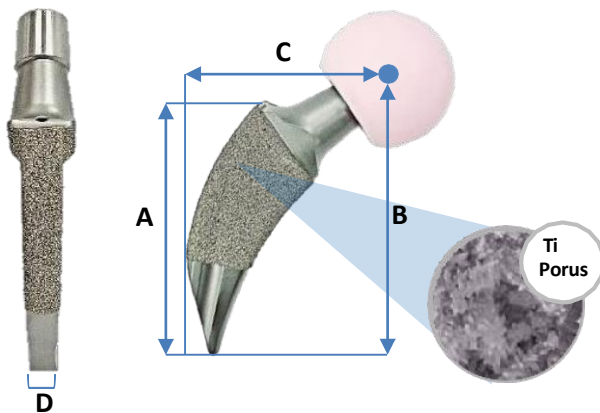
TÉCNICA QUIRÚRGICA

INDICE

INTRODUCCION.....1
 TÉCNICA QUIRÚRGICA2
 INDICACIONES / CONTRAINDICACIONES6
 BIBLIOGRAFIA7

El vástago femoral **MINI-TAPPER** es un vástago en titanio press-fit, de fijación Metafisaria, doble cuña con collar. El vástago femoral **MINI-TAPPER** alcanza estabilidad mecánica, rotacional y axial, gracias a una combinación de características de diseño y pruebas intraoperatorias


DISEÑO



Stem Size	A	B	C	D
#0	70	83	43	7
#1	75	88	46	7
#2	80	92	45	7
#3	85	97	46	7
#4	90	102	47	7
#5	95	107	48	7

INSTRUMENTAL

OSTEOTOMO INICIADOR1
 REAMER INICIADOR EN T2
 COMPACTORES FEMORALES (0-5).....3
 MANGO PORTA COMPATOR FEMORAL4
 CUELLO DE PRUEBA STD OFFSET5
 MANGO POSICIONADOR MINI-TAPPER6
 CABEZA FEMORAL DE PRUEBA (22-28-32-36).....7
 IMPACTOR DE CABEZA FEMORAL8
 CONTENEDOR INSTRUMENTAL9



VÁSTAGO FEMORAL MINI TAPPER

TÉCNICA QUIRÚRGICA

INTRODUCTION

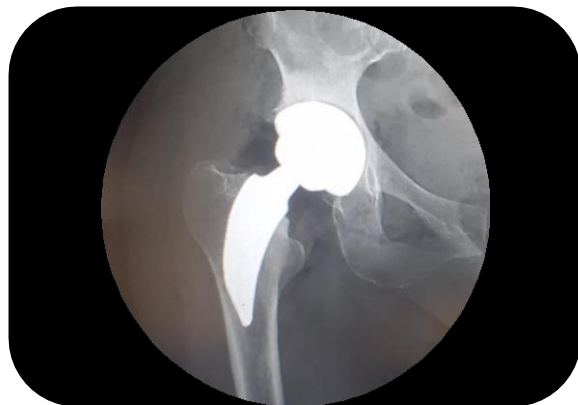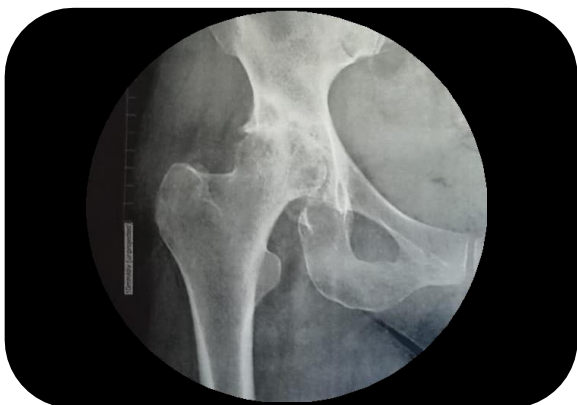La artroplastia total de cadera (ATC) representa un logro quirúrgico importante para el alivio del dolor y la restauración del estilo de vida en pacientes más jóvenes y activos, debido a la enfermedad debilitante de la coxartrosis (1).

Los diseños de los vástagos femorales cortos son variados, y se pueden clasificar según su filosofía con el objetivo de preservar la transferencia de carga ósea y fisiológica a lo largo de la estructura trabecular del hueso, mediante la distribución del estrés hacia la cortical lateral (2),(3).

La filosofía de los tallos que preservan el cuello femoral puede lograr un mejor mantenimiento de la densidad mineral ósea que sus contrapartes convencionales, además de menos casos de dolor en el muslo (4).

El vástago femoral MINI-TAPPER es una prótesis concebida con un racional de diseño orientada a mejorar la restauración biomecánica articular, la estabilidad del implante y la perduración de la misma.

Su morfología en doble cuña, collar anti-subsidencia y cobertura en titanio poroso, recrea una estabilidad óptima y deseada en cirugía primaria.



VÁSTAGO FEMORAL MINI TAPPER

TÉCNICA QUIRÚRGICA

OSTEOTOMIA FEMORAL

Marcar el nivel de resección del cuello femoral, que se ha determinado en la planificación preoperatoria.

Aproximadamente en el punto medio del arco creado entre el borde proximal del trocánter menor y la intersección de la cabeza femoral a unos 55° de inclinación. En este momento, puede utilizarse la fluoroscopia para verificar el nivel de resección del cuello femoral (Fig. 1)

Para ayudar a restablecer la longitud de la pierna del paciente, el offset femoral y centro de rotación de la cabeza, la resección del cuello femoral debe basarse en la planeación preoperatoria.

RECOMENDACIONES

Reseccione los osteofitos anteriores del acetábulo antes de realizar la osteotomía. En este punto se puede ver el centro de la cabeza femoral, esto le permite identificar el offset femoral requerido y el nivel de la osteotomía. .

El ángulo del corte puede variar en pacientes con ACD aumentado o disminuido, tenga en cuenta siempre estos parámetros.

Figura 2.
Osteotomo Inicial

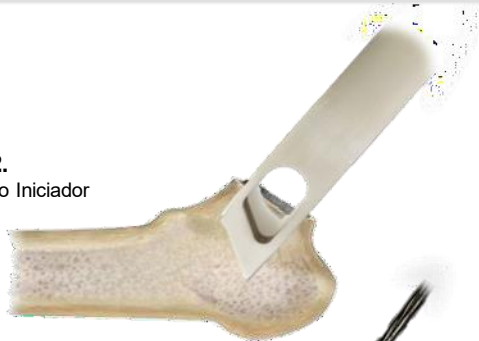

Figura 3.
Reamer Rígido En T

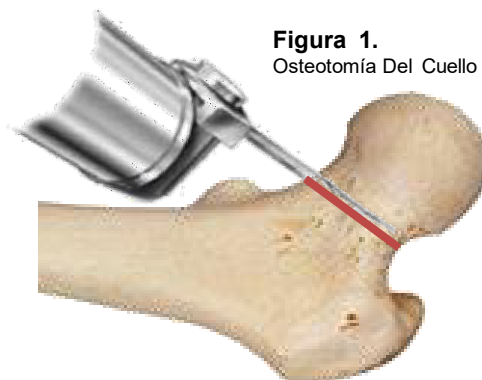
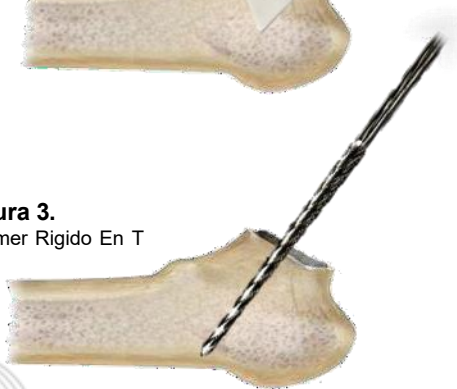

Figura 1.
Osteotomía Del Cuello

APERTURA DEL CANAL FEMORAL

Los instrumentos universales de entrada en el canal deben ser utilizados para garantizar la dirección adecuada del cuello femoral hasta el hueso esponjoso de la región metafisaria. Utilice una vez realizada la osteotomía del cuello femoral, el Osteotomo rectangular iniciador (Fig. 2)

Para realizar la apertura completa y tener contacto con la cortical lateral del fémur, utilice la pieza rígida en T en este paso. (Fig. 3).

VÁSTAGO FEMORAL MINI TAPPER

TÉCNICA QUIRÚRGICA

PREPARACIÓN FEMORAL

Una vez identificada la cortical lateral y el canal femoral, inicie la preparación del hueso con los compactores e manera progresiva en los tamaños 0 a 5 (Fig. 4). El compactor deberá ser insertado hasta quedar al nivel de la osteotomía, garantizando contacto directo sin perforar la cortical lateral.

La fluoroscopia puede utilizarse para verificar la posición de los compactores, de esta manera se podrá asegurar que el tamaño del implante es adecuado, tocando el calcar medial y la cortical lateral distal.

Si el compactor no está en contacto con la cortical lateral distal o el ajuste proximal del compactor no es estable, avance a la siguiente talla hasta conseguir el correcto ajuste y estabilidad.

Nota: El compactor debe someterse a una prueba de torsión para comprobar la estabilidad rotacional del compactor. Si se percibe movimiento axial o rotacional entre el compactor y el fémur, aumente la talla del compactor hasta no percibir movimientos.




Figura 4.
Compactor Femoral

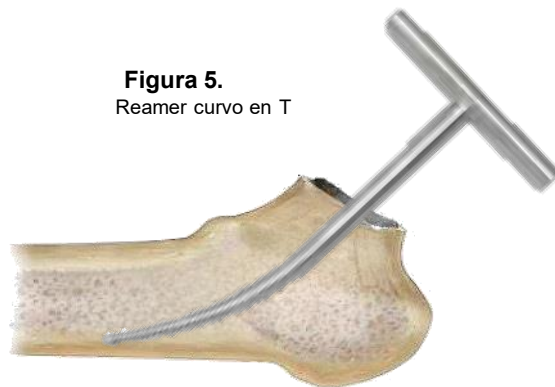


Figura 5.
Reamer curvo en T

RECOMENDACIONES

Si se encuentra resistencia mientras se prepara el fémur con los compactores, reduzca un tamaño y vuelva a compactar hasta conseguir el correcto ajuste.

El reamer de inicio curvo en T son instrumentos que pueden ayudar durante todo el proceso de compactación y garantizar el correcto ajuste. (fig. 5).

VÁSTAGO FEMORAL MINI TAPPER

TÉCNICA QUIRÚRGICA

REDUCCIÓN DE PRUEBA

Libere el compactador de su mango para realizar su prueba, y coloque el adaptador cuello estándar prueba seguido de la cabeza femoral. (Fig. 6).

Asegúrese de que la prueba de Cabeza Femoral tenga un diámetro de 22, 28, 32 y 36mm

Con el compactador puesto, es aconsejable utilizar fluoroscopia para evaluar si el implante estará adecuadamente asentado.

Una vez realizadas las pruebas de estabilidad de manera satisfactoria, luxe la cadera y retire los componentes de prueba. (Utilice el mango para retirar el compactador).



Figura 6.
Reducción De Prueba

RECOMENDACIONES

La utilización de cabezas femorales de altura 0mm garantizan una relación articulo trocantérica neutra, sin embargo, tenga en cuenta la morfología del ACD y el nivel del corte de cada paciente para evitar alteraciones.

COMPONENTE FINAL

Inserción del vástago femoral

Una vez seleccionada la talla del implante, confirme el producto definitivo. Adapte el implante sobre el mango impactor femoral, colocando el taper dentro del protector plástico, giré la tuerca proximal del mango, la cual descenderá hasta conseguir un ajuste completo bloqueando el mecanismo en la parte distal. (Fig.7).

Inserte el implante de manera manual conforme a la anatomía del canal hasta encontrar resistencia, guardando siempre la dirección correcta en el plano horizontal para no alterar la anteversión femoral. Impacte de manera continua con mazo hasta conseguir el descenso del implante (Fig.8).

Si es necesario, deje que el hueso se adapte al implante mientras se impacta.

Garantice que los bordes del collar queden en contacto con los bordes de la osteotomía, esto aumentará la estabilidad y disminuirá el riesgo de subsidencia pos-operatoria

RECOMENDACIONES

El vástago femoral debe tener aproximadamente 0,5 mm de sobredimensión; por lo tanto, procure no exceder la fuerza de impactación sobre el vástago.

Si no consigue contacto del collar con los bordes de la osteotomía, retire el implante y rectifique la preparación del canal hasta conseguirlo.



Figure 7.
Mango Impactor Femoral

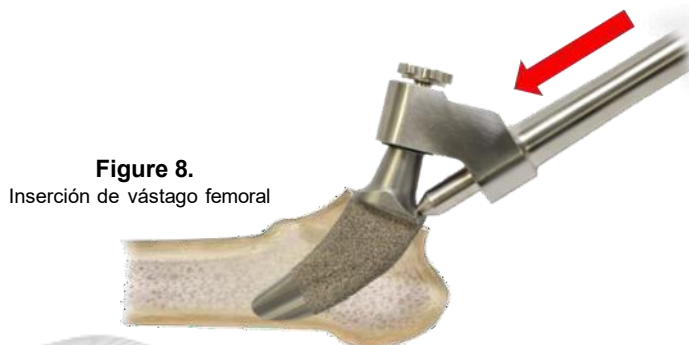

Figure 8.
Inserción de vástago femoral

VÁSTAGO FEMORAL MINI TAPPER

TÉCNICA QUIRÚRGICA

IMPACTACIÓN DE LA CABEZA FEMORAL

Las cabezas femorales de cerámica o metal son compatibles con el sistema vástago MINI-TAPPER.

El tapper del vástago femoral debe estar limpio y seco. Si se utiliza una cabeza de cerámica, colóquela con la mano en el tapper y realice una fuerza combinada de torsión y compresión. Se contraindica la impactación con un mazo.

Si utiliza una cabeza metálica colóquela en el tapper del vástago femoral y asegúrela golpeando el Impactor de Cabeza Femoral con mazo (Fig. 8)

REDUCCIÓN FINAL

La cadera debe reducirse y debe hacerse una comprobación final de la longitud, movimiento y estabilidad de la extremidad.

CIERRE

La herida debe cerrarse por planos según el método de elección del cirujano.

RETIRO DEL IMPLANTE

Si es necesario extraer el componente, el Mango Impactor Femoral puede montarse nuevamente en el implante a retirar asegurando la tuerca de bloqueo. Posteriormente realice una impactación retrograda con mazo (Fig. 9).

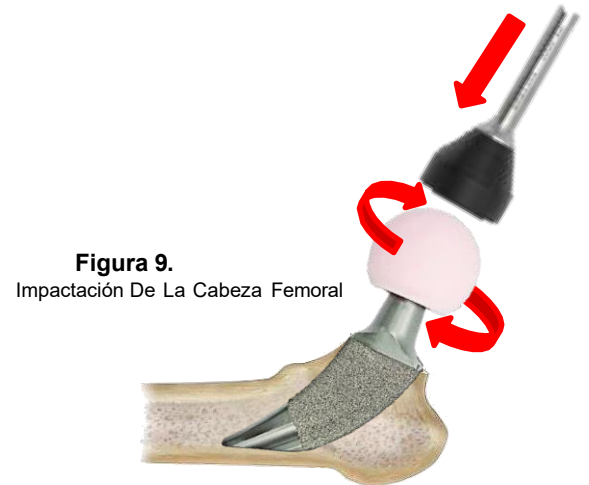
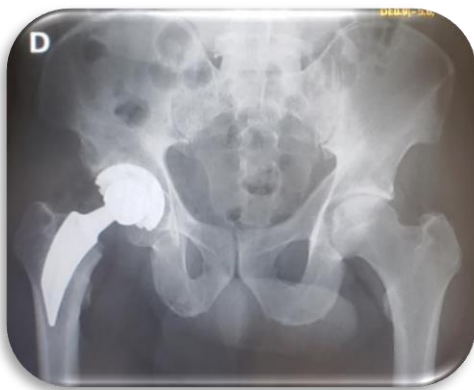

Figura 9.
Impactación De La Cabeza Femoral

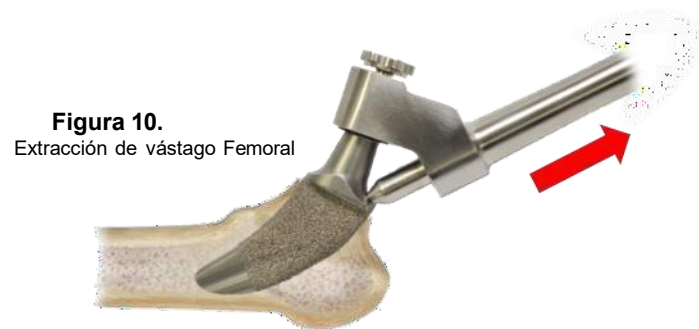

Figura 10.
Extracción de vástago Femoral

INDICACIONES Y CONTRAINDICACIONES

El Vástago MINI-TAPPER está indicado en pacientes con indicación de un reemplazo total de cadera, pacientes con un canal femoral angostos, la preservación de una porción del cuello femoral, reconstrucción biomecánica articular

El vástago femoral MINI-TAPPER no se recomienda en presencia de artritis séptica.

En pacientes con canales femorales amplios tipo C.

En presencia de ACD superiores a 140° se debe considerar otra alternativa de tratamiento.

Una calidad ósea inadecuada puede representar un alto riesgo de aflojamiento temprano del implante.

TÉCNICA QUIRÚRGICA

BIBLIOGRAFIA

1. Huo SC, Wang F, Dong LJ, et al. Short-stem prostheses in primary total hip arthroplasty: a meta-analysis of randomized controlled trials. *Medicina* 2016; 95:E5215.
2. M. Salemyr, O. Muren, T. Ahl, T. Eisler, A. Stark, O. Sköldenberg Lower periprosthetic bone loss and good fixation of an ultra-short stem compared to a conventional stem in uncemented total hip arthroplasty *Acta Orthop*, 86 (2015), pp. 659-666
3. Banerjee S, Pivec R, Issa K, et al. Outcomes of short stems in total hip arthroplasty. *Orthopedics* 2013;36:700–7.
4. Sivaloganathan S, Maillot C, Harman C, Villet, Rivière C. Neck-sparing short femoral stems: A meta-análisis *Orthopaedics & Traumatology: Surgery & Research* Volumen 106, Número 8, diciembre 2020, páginas 1481-1494

